

Akne, Rosacea & Seborrhisches Ekzem ursächlich behandeln

Dominik Golenhofen

In 10 Jahren praktischer Erfahrung am Patienten hat sich gezeigt, nahezu bei jeder Akne, Rosacea und jedem Seborrhischem Ekzem lassen sich mit einer mikroskopischen Untersuchung Haarbalgmilben (Demodex) nachweisen. Werden die Milben beseitigt, so verschwinden mit ihnen häufig auch die Hautprobleme. Diese erfahrungsheilkundliche Beobachtung gibt Grund zur Annahme, dass die Ursache vieler Hautprobleme bzw.

-erkrankungen häufiger als bisher angenommen in einem Befall von Haarbalgmilben liegen könnte. Folgerichtig sollte sich die Behandlung mehr auf die Beseitigung dieser Parasiten konzentrieren, anstatt allein die Symptome zu bekämpfen.



In der täglichen Praxis begegnen einem Patienten mit Akne oder Rosacea fast täglich, sodass man sich, ob man will oder nicht, mit diesen Krankheitsbildern beschäftigen muss. Auch ich habe mich viele Jahre vergebens bemüht, diese Hautprobleme mit ganzheitlichen Therapieansätzen wie der Regulation des Säure-Basen-Haushalts, der Ausbalancierung der Hormone oder der Sanierung des Darms langfristig in den Griff zu bekommen. Dies änderte sich vor 10 Jahren, als mich ein Patient mit sehr starker Rosacea darauf ansprach, ob ich die Theorie kenne, nach der Haarbalgmilben (Demodex) die Rosacea auslösen. Er hatte im Internet gelesen, diese Haarbalgmilben ließen sich beim Menschen mit einem einfachen Mikroskop nachweisen. Er verwies mich auf eine englischsprachige Internetseite aus China, wo alles genau erläutert sei – was Haarbalgmilben sind, wie man diese bei Menschen nachweist und welche Hauterkrankungen von ihnen ausgehen können.

So machte ich gemäß der Anleitung aus dem Internet am ausgeliehenen Mikroskop meinen ersten Demodex-Test. Und siehe da, ich konnte die Tiere lebend auf dem Objektträger sehen (Abb. 1). Man drückt dazu etwas Talg aus den Hautporen der betroffenen Hautareale und löst diesen Talg in Öl auf. Bei einer 40-fachen Vergrößerung sind die Demodex-Milben dann gut auffindbar.

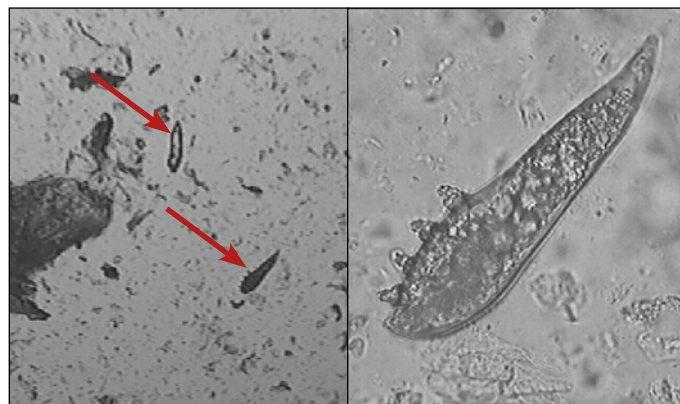


Abb. 1: links: zwei *Demodex brevis* Milben (40-facher Zoom), rechts: *Demodex brevis* unter 400-facher Vergrößerung; Aufnahmen von 2005

Ursächliche Therapie von Hauterkrankungen

Die Existenz der Demodex-Milben ist keine neue Erkenntnis, ebenso wenig wie die Tatsache, dass diese Parasiten an Hautkrankheiten beteiligt sein können. Haarbalgmilben, konkret die Milbenarten *Demodex brevis* und *Demodex folliculorum*, parasitieren die Talgdrüsen der menschlichen Haut und ernähren sich dort von den im Talg vorhandenen Fettsäuren. Der Parasit ist weltweit vertreten und mit zunehmendem Alter auch bei fast jedem Menschen anzutreffen. Ein verstärkter Befall oder eine dermatologische Unverträglichkeit können Hauterkrankungen wie etwa Rosacea oder ein Seborrhisches Ekzem auslösen. Diesen Erkenntnissen folgend untersuche ich seit nunmehr 10 Jahren all meine Patienten mit Hautproblemen im Gesicht mittels eines Mikroskops auf Demodex-Milben. Und tatsächlich: bei allen Patienten (100 Prozent!) mit Rosacea und Seborrhischem Ekzem ließen sich die Milben nachweisen.

Wichtiger noch als der Nachweis der Milben war aber die erfolgreiche Therapie: unter Anwendung einer chinesischen Creme zur Eliminierung der Milben verschwanden auch die Hautprobleme in

wenigen Wochen bzw. Monaten, in seltenen Fällen konnte „nur“ eine Verbesserung der Hautleiden beobachtet werden. Inzwischen sind weit über hundert Patienten mit Rosacea und Seborrhoischem Ekzem von mir behandelt worden und täglich kommen neue dazu, denn Erfolge sprechen sich herum.

Seborrhoisches Ekzem

Das Seborrhoische Ekzem ist wie die Akne und die Rosacea auf das Gesicht, die Kopfhaut und in schweren Fällen auch auf das Dekolletee und den oberen Rückenbereich begrenzt. Als Ursachen werden in der Fachliteratur analog zur Akne und Rosacea ebenso vor allem das Immunsystem, die hormonelle Situation, das Nervensystem, Bakterien und Pilze diskutiert. Wieder bleibt in der Schulmedizin die Frage völlig unbeantwortet, warum nur diese Hautbereiche betroffen sind, wo sich doch alle diese Faktoren auf der ganzen Hautoberfläche des Körpers auswirken würden. Die Antwort ist eigentlich ganz einfach. Es liegt an den besonderen Hautporen (Talgdrüsenfollikel), die nur in diesen Hautbereichen vorliegen und dort einen Befall von Demodex-Milben zulassen. Für mich hat sich über viele Jahre immer wieder bestätigt: die Demodex-Milben sind die Verursacher des Seborrhoischen Ekzems. Diese Erkenntnis gründe ich analog der Akne und Rosacea auf meine Untersuchungen mittels Mikroskop und den Erfolgen in der Anwendung der chinesischen Creme zur Beseitigung der Milben.

Akne

Bei der Akne sind die Erfolge ähnlich gut. In etwa 90 % der Aknefälle, an über Hundert untersuchten Patienten, konnte ich die Milbenart nachweisen und wiederum mit der Anwendung der Creme einen Behandlungserfolg erzielen. Patienten allerdings, bei denen unter dem Mikroskop kein Milbenbefall nachweisbar war, konnte mit der Creme nicht geholfen werden. Interessant ist der Umstand, dass, unabhängig von der Form der Akne, fast immer Milben vorhanden sind, bei pubertären Jugendlichen, Frauen vor oder nach der Menopause oder Männern. Hier lässt sich kein Muster finden. Jeder kann davon betroffen sein.

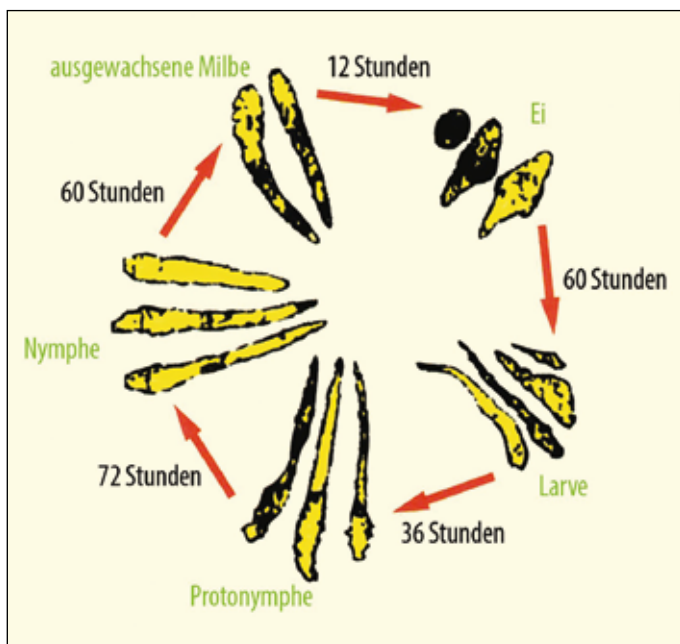


Abb. 2: Lebenszyklus der Haarbalgmilbe

Der Lebenszyklus der Haarbalgmilbe

Die Demodex-Milbe, im Deutschen auch *Haarbalgmilbe*, wird in den meisten medizinischen Lehrbüchern oder auf seriösen Internetseiten wie etwa Wikipedia als harmloser und „kommensaler“ Mitbewohner bezeichnet. Die Milben haben einen Entwicklungszyklus von 10 Tagen vom Ei über die Larve, die Nymphe bzw. Protonymphe, bis zur ausgewachsenen Milbe (Abb. 2). Wir unterscheiden zwei Arten, *Demodex brevis* und *Demodex folliculorum*. Wobei die Folliculorum-Art etwas länger ist, wodurch man sie unter dem Mikroskop gut unterscheiden kann. Beide Arten haben acht Beine und ein Gebiss mit Zangen am Kopf.

Demodex-Milben leben ausschließlich in den Talgdrüsenfollikeln, die nicht gleichmäßig über den Körper verteilt sind. Diese spezifischen Talgdrüsen befinden sich primär im Gesicht, auf der Brust und dem Rücken. Somit kommt es nur in diesen Körperbereichen zum Befall mit seinen unschönen Folgen. Die Milben führen zu einer vermehrten Verstopfung der Hautporen, was wir als Mitesser bezeichnen. Interessant ist, dass die Mitesser früher als Zehrwürmer oder Dürrmaden bezeichnet wurden. Man könnte den Eindruck gewinnen, man wusste schon damals, dass hier Parasiten (Milben) im Spiel sind. Es ist unstrittig, dass die Milben bei vielen Menschen vorkommen, im höheren Alter bei fast allen. Man findet Angaben, dass sich bei jedem 4. Menschen die Milben nachweisen lassen, weltweit und unabhängig von Klimazone oder Ethnie.

Es ist wichtig zu erkennen, dass die Milben nicht immer Beschwerden verursachen, weswegen sie auch als Kommensale missverstanden werden. In kleiner Anzahl werden sie vom Menschen problemlos geduldet. Kommt es aber zu einer Erkrankung, so dürfte folgender Ablauf geschehen sein:

1. Der betroffene Patient reagiert allergisch auf die Demodex-Milben oder auf die Exkremente der Milben. Damit kommt es zu einer Entzündung und Rötung, teilweise auch zum Juckreiz oder zu einer folgenden Entzündung des Haarbalgs mit Eiterbildung. So entstehen dann die Pickel, die entsprechend der Ausprägung regelrechte Abszesse darstellen können
2. die Anzahl der Milben erhöht sich drastisch. Es kommt zu einem mengenmäßigen Befall, den der Patient nicht mehr verträgt. Vermutlich verstopfen dann die Poren stärker oder aber die Scheren des Gebisses verletzen die Häute in der Hautpore, und es kommt zur Entzündung mit all seinen Folgen.

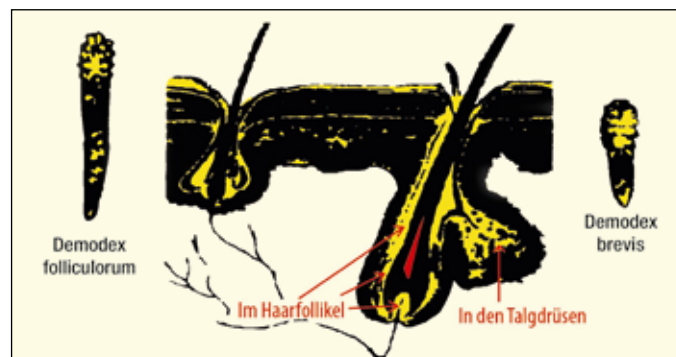


Abb. 3: Lebensraum der Haarbalgmilbe

Abhängig davon, wie der befallene Mensch die Milben verträgt, zeigt sich die Ausprägung der Hautprobleme. Alles ist möglich: von völliger Beschwerdefreiheit bis zur Ausprägung einer extremen Hauterkrankung. Aus meiner Erfahrung bereitet die Milbenart *Demodex brevis* dabei schlimmere Hauterscheinungen als die *Demodex folliculorum*. Die extremsten Formen von Rosacea erlebe ich regelmäßig bei einer Koinfektion mit beiden Arten. In meiner Praxis kann ich *Demodex brevis* vermehrt bei Rosacea und die *Demodex folliculorum* bei Akne nachweisen.

Sicher spielen bei jeder Form eines Befalls mit Haarbalgmilben die allgemeine Gesundheitssituation, das Immunsystem und die hormonelle Ausgangslage eine entscheidende Rolle. Gerade in der Pubertät (Stichwort: hormonelle Veränderung) sieht man häufig eine Akne, die von Demodex-Milben ausgelöst wird. Auch bei vielen Frauen sieht man die Veränderung der Akne im hormonellen Monatszyklus sehr deutlich. Das bedeutet jedoch nicht, dass Hormone die Akne verursachen, sondern lediglich, dass das Hormonsystem die Demodex-Parasiten vermehrt zulässt. Beseitigt man die Demodex-Milben, so verschwindet in der Regel auch diese „hormonelle Akne“.

Resümee

Möchte ich mit diesem Artikel sagen, dass ich als erster den Zusammenhang der obigen Erkrankungen und den Demodexmilben erkannt habe? Nein, sicher nicht. Vielmehr möchte ich Sie einladen, meine Erkenntnisse zu prüfen und Ihre Patienten auf einen Milbenbefall zu untersuchen. Dies ist mit einer einfachen mikroskopischen Untersuchung möglich. Prüfen Sie es.

Abschließend möchte ich noch mein bedauerndes Unverständnis zum Ausdruck bringen, dass die Dermatologen heute keine Haut- oder Talgproben mehr entnehmen, um diese selber in der Praxis unter dem Mikroskop auf Milben oder andere potentielle Krankheitserreger zu untersuchen. In diesem Zusammenhang lade ich jeden Dermatologen oder Therapeuten zu mir ein. Ich kann direkt am Patienten zeigen, wie sich die Milben nachweisen lassen. Bitte kontaktieren Sie mich bei Interesse per E-Mail (siehe unten). Ich hatte viel zu viele Patienten, die jahrelang unter Beschwerden litten, ohne zu wissen, dass Haarbalgmilben dafür verantwortlich waren. Ohne genauere Untersuchungen wurden viele Patienten lange Zeit mit Cremes „abgespeist“, die nur temporär die Symptome beseitigten. Die Wut und die Enttäuschung dieser Patienten haben mich dazu bewogen, hier aktiv zu werden und unter anderem diesen Artikel zu schreiben.

Autor:

Dominik Golenhofen, Heilpraktiker
Holistična ordinacija, Dolomitska ulica 3
SI-1000 Ljubljana, Slowenien
E-Mail: dominik@golenhofen.de

Informationen zum im Artikel erwähnten mikroskopischen Test auf Demodex-Milben erhalten Sie unter www.demodex.de; Informationen zur chinesischen Creme und ihrer Anwendung unter: www.demoderm.de

Literaturauswahl

- Schaller M: Demodex-Follikulitis. In: Plewig G (Hrsg.): Fortschritte der praktischen Dermatologie und Venerologie, Bd. 19, 2005
- Desch C: Human hair follicle mites and forensic acarology In: Experimental and Applied Acarology, Bd. 49:143-146, 2009